- Copyright - Il Pensiero Scientifico Editore downloaded by IP 52.15.59.163 Mon, 29 Apr 2024, 14:44:14

La cardiomiopatia amiloidotica correlata alla transtiretina: alla ricerca del trattamento eziologico

Simone Longhi, Christian Gagliardi, Agnese Milandri, Lisa Manuzzi, Claudio Rapezzi

Unità Complessa di Cardiologia, Dipartimento di Medicina Specialistica, Diagnostica e Sperimentale, Alma Mater Studiorum - Università di Bologna, Policlinico S. Orsola-Malpighi, Bologna

Transthyretin (TTR)-related amyloidosis is a disease caused by the deposition of insoluble fibrils deriving from the misfolding of TTR, a protein mainly produced by the liver. In the hereditary form of the disease (ATTRm), protein misfolding is secondary to a mutation in the TTR gene. ATTRm can manifest with different phenotypes: mainly neurological, mainly cardiac, or mixed. In the senile form of the disease (wild-type TTR or SSA), the deposition of non-mutated TTR occurs and, clinically, cardiomyopathy is predominant. Cardiac amyloidosis is still an underdiagnosed disease and clinical heterogeneity makes the diagnosis challenging. Until recently, no specific pharmacological treatment was available, liver transplantation being the only therapeutic option aimed at slowing disease progression in ATTRm and treatment was based on symptom relief.

This review focuses on the emerging pharmacological treatments for TTR-related amyloidosis targeting different steps of the amyloidogenic process (blocking hepatic TTR synthesis, TTR tetramer stabilization and promotion of TTR amyloid fibril clearance).

Key words. Amyloidosis; Cardiomyopathy; Therapy; Transthyretin.

G Ital Cardiol 2014;15(5):293-300

INTRODUZIONE

Nello studio di Coelho et al.[1], recentemente pubblicato sul *New England Journal of Medicine*, vengono riportati i risultati di sicurezza e affidabilità degli "small interfering" RNA (siRNA) per il trattamento dell'amiloidosi correlata alla transtiretina (TTR). Si tratta di un lavoro interessante che sancisce l'ingresso di questa malattia, un tempo incurabile, in una nuova era in cui si sono rese disponibili diverse soluzioni terapeutiche radicali.

Come sempre accade per i nuovi trattamenti farmacologici, la probabilità di cura definitiva è affidata non solo all'efficacia del trattamento ma anche alla precocità di inizio dello stesso. È opportuno, infatti, che il cardiologo conosca le linee essenziali della malattia, la sappia riconoscere nella pratica clinica ed identifichi i casi da inviare in centri specifici per la terapia ottimale.

Come è noto, l'amiloidosi rappresenta un gruppo eterogeneo di patologie acquisite o ereditarie, localizzate o sistemiche, che condividono una caratteristica: la deposizione extracellulare di proteine fibrillari insolubili che determina una disorganizzazione della struttura dei tessuti coinvolti con conseguente disfunzione d'organo[2,3]. In generale il cuore è uno degli organi "bersaglio" in cui più frequentemente si deposita l'amiloide; il coinvolgimento cardiaco può essere riconducibile, nel mondo occidentale, a tre forme eziologiche distinte[4,5]: l'amiloidosi AL (un tempo nota come amiloidosi primaria), la forma più frequente di amiloidosi sistemica, secondaria alla presenza di cloni plasmacellulari nel midollo osseo che producono catene leggere libere circolanti delle immunoglobuline responsabili dei depositi fibrillari; l'amiloidosi ereditaria correlata alla transtiretina (ATTRm), malattia autosomica dominante con espressività variabile e penetranza incompleta, che può essere causata da oltre 100 mutazioni del gene della TTR; l'amiloidosi sistemica senile ("wild-type" TTR o SSA) dovuta a depositi di TTR non mutata.

Nelle ultime due forme, le fibrille di amiloide sono composte da TTR, proteina sierica deputata al trasporto della tiroxina e della proteina legante il retinolo; essa viene prodotta principalmente dal fegato ed in piccola parte dal plesso coroideo e dalla retina[6].

La TTR nativa è un tetramero solubile; nelle amiloidosi TTR-relate i 4 monomeri che compongono la proteina si dissociano e vanno incontro ad un processo di "misfolding" con successiva aggregazione in fibrille insolubili che infiltrano vari organi e tessuti causando alterazioni morfo-funzionali progressive[7].

L'ATTRm è una patologia sistemica e multiorgano caratterizzata da un tropismo particolare per il tessuto nervoso e cardiaco: esistono casi con fenotipo prevalentemente neurologico (neuropatia autonomica, sensitiva e motoria), casi con prevalente interessamento cardiaco e casi misti (Figura 1). Queste variazioni fenotipiche dipendono in gran parte dal tipo di mutazione genica della TTR[8]. Al contrario, nella SSA è in genere dominante il fenotipo cardiologico e le manifestazioni neurologiche sono limitate alla sindrome del tunnel carpale, che spesso è il sintomo iniziale in questi pazienti e può anticipare di anche 10 anni la comparsa dei sintomi cardiologici[9].

Questa estrema eterogeneità clinica rende la diagnosi e il trattamento delle amiloidosi TTR-relate una vera sfida: infatti l'amiloidosi cardiaca TTR-relata è spesso sottodiagnosticata, soprattutto quando il coinvolgimento neurologico è lieve o assente[10].

© 2014 Il Pensiero Scientifico Editore
Ricevuto 08.05.2014; nuova stesura 23.05.2014; accettato 27.05.2014.
Gli autori dichiarano nessun conflitto di interessi.
Per la corrispondenza:
Prof. Claudio Rapezzi Istituto di Cardiologia, Università di Bologna, Policlinico S. Orsola-Malpighi (Pad 21), Via Massarenti 9, 40138 Bologna
e-mail: claudio.rapezzi@unibo.it

- Copyright - Il Pensiero Scientifico Editore downloaded by IP 52.15.59.163 Mon, 29 Apr 2024, 14:44:14

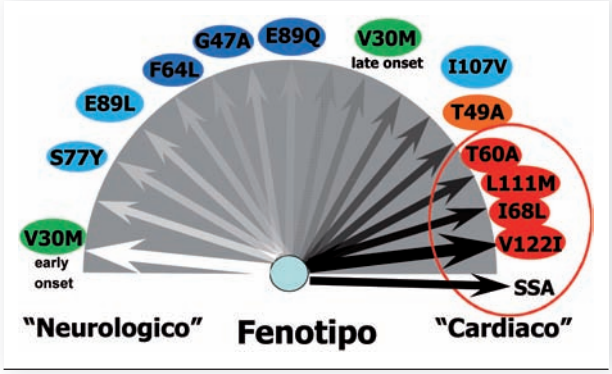

Figura 1. Spettro di correlazioni genotipo-fenotipo nell'amiloidosi transtiretino-relata. L'espressione fenotipica varia da un interessamento quasi esclusivamente neurologico (mutazione Val30Met "early onset") ad uno esclusivamente cardiaco (mutazioni Thr60Ala, Leu111Met, Ile68Leu e Val122Ile). Altre mutazioni sono legate ad un fenotipo misto con gradi variabili di coinvolgimento neurologico e cardiaco.
SSA, amiloidosi sistemica senile.

L'amiloide può infiltrare qualsiasi struttura cardiovascolare[1]: l'infiltrazione del sistema di conduzione può condurre a blocchi di branca o anche a blocchi atrioventricolari e blocchi senoatriali. I risultati dell'infiltrazione miocardica sono invece rappresentati da un progressivo aumento dello spessore delle pareti del ventricolo sinistro e destro e del setto interatriale. Di fatto, l'amiloidosi cardiaca è spesso descritta come una malattia miocardica con un "fenotipo ipertrofico" e fisiologia restrittiva che porta a insufficienza cardiaca diastolica[2,11]. Il coinvolgimento delle valvole cardiache è frequente e generalmente accompagnato da un grado variabile (solitamente lieve) di rigurgito valvolare[2,11].

QUANDO IL CARDIOLOGO DOVREBBE SOSPETTARE UN'AMILOIDOSI CARDIACA TRANSTIRETINO-RELATA?

Quando l'ATTRm è già stata diagnosticata e i pazienti vengono riferiti al cardiologo (molto spesso dai neurologi), è essenziale cercare i segni di amiloidosi cardiaca; in genere l'ECG e l'ecocardiogramma forniscono le necessarie informazioni diagnostiche. Altrimenti, nei pazienti che presentano problemi cardiologici senza alcun segno apparente di malattia neurologica (o con compromissione neurologica ad eziologia sconosciuta), la diagnosi risulta particolarmente difficile. Le manifestazioni cliniche all'esordio possono essere molteplici: segni e sintomi di insufficienza cardiaca, astenia, sincope, ipotensione ortostatica o, in alternativa, si può giungere alla diagnosi dopo il riscontro di anomalie elettrocardiografiche e/o ecocardiografiche in soggetti asintomatici. Un primo passo logico è quello di cercare il fenotipo infiltrativo all'esame ecocardiografico e ogni discrepanza tra la valutazione della massa ventricolare sinistra all'ecocardiogramma e all'ECG (per esempio, quando un aumento della massa all'ecocardiogramma non è accompagnato da segni elettrocardiografici di ipertrofia ventricolare sinistra)[2,11]. Un altro indizio utile può essere il riconoscimento di una insufficienza cardiaca destra, insolita in presenza di cardiopatia ipertensiva[2].

ESAMI DIAGNOSTICI (Figura 2)

Elettrocardiogramma

La presenza di bassi potenziali del QRS è considerata il segno elettrocardiografico più tipico dell'amiloidosi cardiaca, soprat-

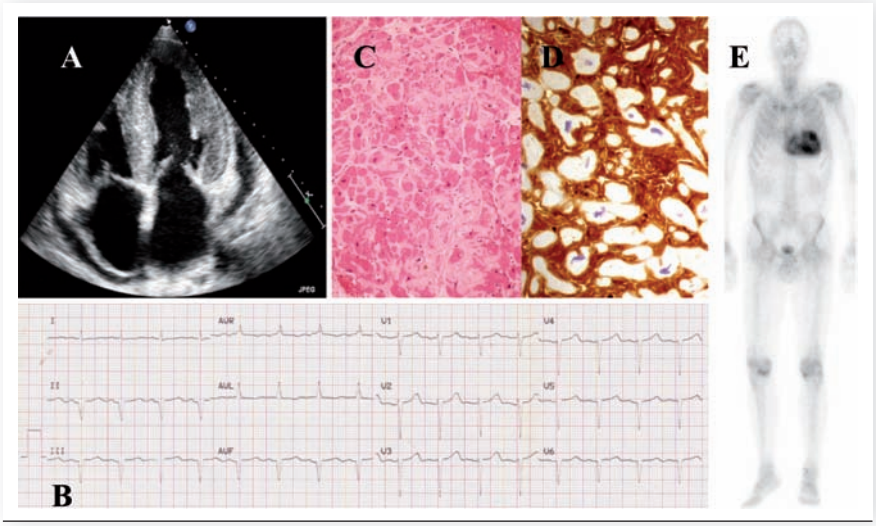

Figura 2. Caratteristiche dei principali esami diagnostici in paziente affetto da amiloidosi ereditaria da transtiretina con coinvolgimento cardiaco. (*A*) Ecocardiogramma (approccio apicale): ipertrofia simmetrica del ventricolo sinistro, con aspetto "granular sparkling"; ipertrofia del ventricolo destro e del setto interatriale; ispessimento dei lembi della valvola atrioventricolare e versamento pericardico ubiquitario. (*B*) ECG: presenza di emiblocco anteriore sinistro e pseudonecrosi anteriore. (*C*) Analisi istologica della biopsia endomiocardica con ematossilina-eosina: evidenza di depositi di amiloide a livello interstiziale (rosa chiaro). (*D*) Immunoistochimica della biopsia endomiocardica: positività per transtiretina (marrone) con forte intensità. (E) Acquisizione tardiva di scintigrafia ossea a 3h dall'iniezione endovenosa di 99mTc-DPD: netta iperfissazione del tracciante a livello miocardico.

- Copyright - Il Pensiero Scientifico Editore downloaded by IP 52.15.59.163 Mon, 29 Apr 2024, 14:44:14

tutto se coesistente un aumento degli spessori delle pareti del ventricolo sinistro. Tuttavia, solo un terzo dei pazienti con amiloidosi TTR-relata ha un pattern a bassi potenziali[2]. Il rapporto fra la somma totale del QRS e la massa ventricolare sinistra indicizzata per la superficie corporea identifica la cardiomiopatia amiloidotica sia AL che TTR-relata con una buona sensibilità e specificità[12]. Altre alterazioni elettrocardiografiche includono alterazioni ischemiche o aspecifiche della ripolarizzazione ventricolare, pattern pseudo-infartuali, ritardi di conduzione (blocchi di branca, blocchi atrioventricolari o seno-atriali) e disturbi del ritmo (in particolare fibrillazione atriale)[2,5,13].

Ecocardiografia

L'ecocardiografia è il principale esame strumentale per la diagnosi non invasiva di amiloidosi cardiaca. Come in altre eziologie, l'amiloidosi TTR-relata è caratterizzata da un ispessimento delle pareti ventricolari con tipico aspetto a "granular sparkling" in assenza di dilatazione del ventricolo sinistro[2]. Ulteriori indizi per una cardiopatia infiltrativa includono ispessimenti della parete libera del ventricolo destro e del setto interatriale, dilatazione biatriale, diffuso ispessimento delle valvole atrioventricolari e lieve versamento pericardico[2]. La frazione di eiezione del ventricolo sinistro è spesso normale, ma la velocità di movimento delle pareti ventricolari e sia il grado di deformazione ("strain") sia la velocità di deformazione nel tempo ("strain rate") del miocardio ventricolare sono frequentemente depressi[14,15]. Le alterazioni della contrattilità longitudinale del ventricolo sinistro (rilevabili con il Doppler tissutale e con le immagini "speckle tracking") sono frequenti e appaiono nei primi stadi della malattia, quando la funzione di accorciamento radiale è ancora conservata[2,11,16,17]. Lo "strain" longitudinale inoltre si presenta con un tipico pattern che lo differenzia dalle altre cardiomiopatie: severa riduzione dei valori di deformazione alla base del ventricolo sinistro e risparmio dell'apice[18]. L'analisi combinata del Doppler transmitralico e del Doppler tissutale suggerisce frequentemente una pressione telediastolica elevata e/o un pattern di riempimento restrittivo[2].

Risonanza magnetica

La risonanza magnetica cardiaca con gadolinio è una tecnica diagnostica utile per la diagnosi di amiloidosi cardiaca, in quanto è in grado di fornire due risultati altamente specifici: in presenza di amiloide il gadolinio presenta un'alterata cinetica, caratterizzata da un rapido "uptake" del mezzo di contrasto nel miocardio a discapito del sangue contenuto nelle cavità cardiache, e un "late enhancement" miocardico, con una distribuzione intramiocardica che può essere diffusa, segmentaria o subendocardica[19]. Tuttavia, il ruolo di questa metodica per la diagnosi precoce di cardiomiopatia amiloidotica resta da dimostrare.

Scintigrafia

A differenza di quanto avviene per i tessuti molli, in linea generale, le metodiche scintigrafiche hanno un ruolo limitato nell'identificazione dell'accumulo di amiloide a livello miocardico[20]. Fanno eccezione i traccianti ossei, in particolare il 99mTc-3,3-difosfono-1,2-acido propanodicarbossilico (99mTc-DPD) di cui si è stata documentata la capacità di legarsi ai depositi di TTR ma non a quelli di AL. La metodica quindi consente, entro certi limiti, la diagnosi differenziale fra le due forme eziologiche[21]. È importante sottolineare la sensibilità di tale tecnica, capace di identificare una precoce infiltrazione miocardica anche prima della comparsa di anomalie ecocardiografiche[22].

COME RAGGIUNGERE LA DIAGNOSI FINALE

Una volta che il sospetto di amiloidosi cardiaca è stato posto, è indispensabile raggiungere una diagnosi istologica. Nel caso dell'amiloidosi AL il grasso addominale è considerato il sito preferito per la biopsia (ridotta invasività e alta accuratezza predittiva). Purtroppo, nel caso dell'amiloidosi TTR-relata con interessamento cardiaco, l'accuratezza diagnostica della biopsia in siti diversi dal miocardio ventricolare è bassa. La biopsia endomiocardica rappresenta pertanto il più importante strumento per una diagnosi di certezza[2,11]. L'immunoistochimica, la proteomica e la spettrometria di massa delle biopsie dei tessuti coinvolti sono in grado di caratterizzare in modo affidabile il tipo di proteina presente nei depositi, quindi di chiarire la diagnosi eziologica[2].

Una volta posta diagnosi di amiloidosi TTR-relata è essenziale distinguere fra la forma senile e la forma familiare mediante l'analisi genetica per la ricerca di eventuali mutazioni patogene nel gene della TTR[2,11].

Nella pratica clinica in caso di paziente con mutazione patogena della TTR e un chiaro aspetto di cardiomiopatia amiloidotica all'ecocardiogramma e/o risonanza magnetica, il livello di certezza diagnostica è tale da rendere non obbligatoria la biopsia endomiocardica.

DIAGNOSI DIFFERENZIALE

La diagnosi di ATTRm include la diagnosi differenziale con le altre forme eziologiche di amiloidosi (in particolare AL e SSA) e con la cardiomiopatia a fenotipo ipertrofico "non amiloidotica". La Tabella 1 riassume i principali criteri diagnostici e le caratteristiche delle tre forme più frequenti di amiloidosi cardiaca e della cardiomiopatia ipertrofica.

STORIA NATURALE

La storia naturale dell'amiloidosi TTR-relata è nota solo in parte e ciò dipende sia dalla rarità della malattia sia dall'alta eterogeneità genotipica e fenotipica.

I pazienti con ATTRm hanno in generale una sopravvivenza maggiore rispetto a quelli con amiloidosi AL[2,5]. Le principali cause di morte sono la progressione dei sintomi neurologici e cardiaci[23,24].

Tra i pazienti con ATTRm, quelli che presentano mutazioni non-Val30Met (in cui l'interessamento cardiaco è più frequente) hanno una prognosi peggiore, anche dopo il trapianto ortotopico di fegato (OLT)[23-25].

TERAPIA

Terapia di supporto

La terapia dell'amiloidosi TTR-relata si basa da un lato sul trattamento sintomatico delle complicanze dovute alla deposizione delle fibrille di amiloide nei vari organi, dall'altro su trattamenti specifici diretti contro il processo amiloidogenico.

I trattamenti sintomatici sono volti a migliorare la qualità di vita dei pazienti ed includono strategie dirette alle manifestazioni della polineuropatia sensitivo-motoria (farmaci analgesici), al controllo dei disordini autonomici (farmaci antidiarroici, simpaticomimetici per l'ipotensione ortostatica), fisioterapia e te-

- Copyright - Il Pensiero Scientifico Editore downloaded by IP 52.15.59.163 Mon, 29 Apr 2024, 14:44:14

Tabella 1. Principali caratteristiche delle tre forme di amiloidosi sistemica ad interessamento cardiaco e della cardiomiopatia ipertrofica.

	ATTRm	AL	SSA	CMPI
Spessore parietale VS	Moderatamente aumentato (1.5-2.0 cm)	Lievemente aumentato (1.2-1.5 cm)	Severamente aumentato (1.8-12.2 cm)	Estremamente variabile (1.2-3.5 cm)
Ipertrofia VS	Tendenzialmente simmetrica	Tendenzialmente simmetrica	Tendenzialmente simmetrica	Variabile (asimmetrica, apicale, raramente simmetrica)
Frazione di eiezione VS	Lievemente ridotta	Normale/lievemente ridotta	Moderatamente ridotta	Normale o aumentata
Ipertrofia VD	Frequente	Frequente	Frequente	Possibile
Ispessimento del setto interatriale	Frequente	Frequente	Frequente	Assente
Disfunzione diastolica	Frequente	Frequente	Frequente	Frequente
Ispessimento delle valvole atrioventricolari	Frequente	Possibile	Frequente	Assente
Versamento pericardico	Frequente	Frequente	Frequente	Estremamente raro
Bassi voltaggi del QRS	<25% dei casi	Frequente	<25% dei casi	Estremamente raro
Captazione miocardica di 99mTc-DPD	Forte	Assente o debole	Forte	Assente
Valori di NT-proBNP e troponina cardiaca	Moderatamente aumentati	Severamente aumentati	Moderatamente aumentati	Moderatamente aumentati

AL, amiloidosi a catene leggere; ATTRm, amiloidosi ereditaria da transtiretina; CMPI, cardiomiopatia ipertrofica; DPD, dicarbossi-propano-difosfonato; NT-proBNP, frammento N-terminale del pro-peptide natriuretico cerebrale; SSA, amiloidosi sistemica senile; VD, ventricolo destro; VS, ventricolo sinistro.

rapie specifiche delle manifestazioni oftalmologiche (glaucoma, opacità vitreali) e cardiache.

Nel trattamento dell'amiloidosi cardiaca i diuretici sono fondamentali per ridurre la congestione venosa ma il loro impiego deve essere ponderato attentamente, poiché un'eccessiva riduzione del precarico in pazienti con fisiopatologia restrittiva può portare ad un calo del riempimento ventricolare con conseguente bassa portata cardiaca ed ipotensione[2,16].

In pazienti con flutter o fibrillazione atriale parossistica, persistente o permanente la terapia anticoagulante orale è tassativa; essa dovrebbe essere considerata anche in pazienti in ritmo sinusale con disfunzione atriale documentata all'ecocardiogramma[2,11,16].

La digossina è controindicata perché, legandosi alle fibrille di amiloide, si accumula *in loco* causando effetti tossici anche in presenza di livelli sierici in range terapeutici; i calcioantagonisti sono anch'essi controindicati per il loro effetto inotropo negativo[2].

I betabloccanti devono essere utilizzati con cautela in quanto possono ridurre la portata cardiaca senza garantire benefici in termini di rimodellamento ventricolare[2,11]; anche la somministrazione degli ACE-inibitori va soppesata attentamente per il rischio di indurre/esacerbare l'ipotensione arteriosa.

L'utilità di impiantare un defibrillatore come prevenzione della morte improvvisa rimane poco chiara, poiché quest'ultima, nell'amiloidosi cardiaca, è principalmente correlata al verificarsi di dissociazione elettromeccanica[26].

Terapia specifica antiamiloidogenica

Le strategie terapeutiche specifiche, dirette contro il processo amiloidogenico, sono nate inizialmente per trattare l'amiloidosi familiare da mutazione Val30Met della TTR (prima forma diagnosticata, nota come polineuropatia amiloidotica familiare [FAP]). La prima soluzione proposta è stata la rimozione della fonte di TTR mutata mediante OLT, essendo quest'organo il responsabile del 99% della produzione di tale proteina. Ad oggi sono stati eseguiti più di 2000 trapianti di fegato per ATTRm, principalmente per la mutazione Val30Met[27].

Attualmente sono però a disposizione diverse classi di farmaci in fase avanzata di studio in grado di modificare la storia naturale dei pazienti affetti da amiloidosi TTR-relata, sia ATTRm sia SSA (Figura 3).

Trapianto di fegato

L'OLT è al momento l'unico trattamento eziologico approvato per i pazienti con ATTRm. Il tasso di sopravvivenza a 5 anni da OLT è 82% nei pazienti con mutazione Val30Met vs 59% nei pazienti non-Val30Met[28]. I migliori risultati si ottengono quando la procedura viene eseguita in giovani pazienti la cui malattia è in uno stadio iniziale[24]. Questa forma di "terapia genica chirurgica" è però gravata da diversi problemi. In primo luogo, esso non elimina l'ulteriore deposizione di amiloide; infatti la TTR non mutata ("wild-type") può infiltrare vari organi, spinta alla fibrillogenesi dai depositi di amiloide già presenti nei tessuti prima del trapianto. Quindi, in molti casi, nonostante l'OLT, si assiste ad una progressione e anche accelerazione della deposizione di amiloide, in particolare nei pazienti con mutazioni non-Val30Met[29]. Un altro limite di tale trattamento è la scarsa disponibilità di organi. Inoltre l'OLT non rappresenta una soluzione per i pazienti affetti da SSA, poiché in questo caso vi è il deposito di una proteina non mutata. Pertanto, il trapianto di fegato non è una soluzione pratica e radicale al problema dell'amiloidosi TTR-relata. Il trapianto combinato cuore-fegato deve essere considerato in quei pazienti che presentano coinvolgimento cardiaco (in assenza di interessamento neurologico) o nei pazienti con mutazione non-Val30Met candidati per OLT con documentazione ecocardiografica di severa cardiomiopatia amiloidotica, anche in assenza di franchi sintomi cardiovascolari[23,25].

- Copyright - Il Pensiero Scientifico Editore downloaded by IP 52.15.59.163 Mon, 29 Apr 2024, 14:44:14

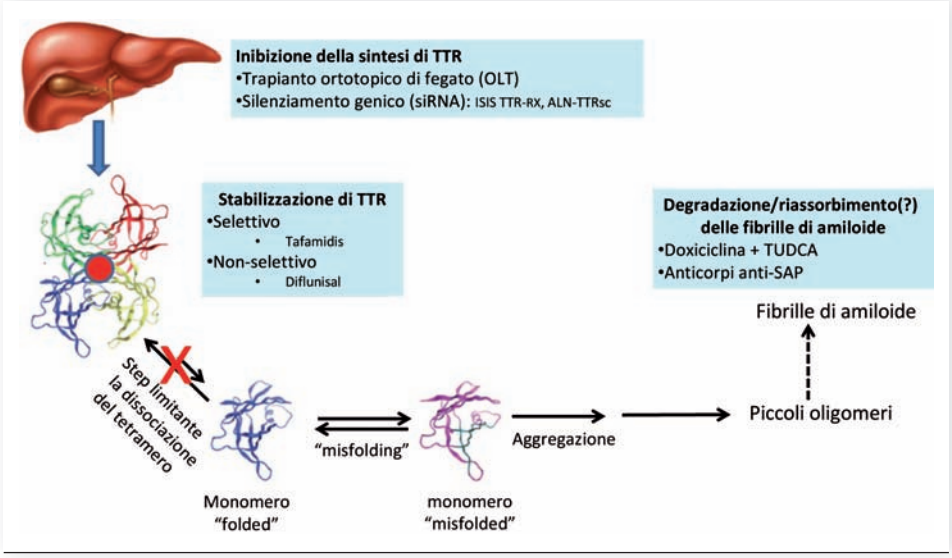

Figura 3. Rappresentazione schematica dei target di trattamento. Il primo passo è la produzione da parte degli epatociti della transtiretina (TTR) a partire dal processo di traduzione del TTR-RNA messaggero (TTRmRNA) seguita dal rilascio del tetramero nel sangue. Il punto critico nella genesi dei depositi di amiloide è la dissociazione del tetramero in monomeri, cui segue l'aggregazione in fibrille mature. I farmaci volti a fermare il processo amiloidogenico agiscono bloccando la sintesi di TTR, bloccando i siti di legame per la tiroxina con conseguente stabilizzazione del tetramero oppure promuovendo la rimozione di fibrille già depositate.
SAP, componente sierica P dell'amiloide; siRNA, small interfering RNA; TUDCA, acido biliare taurodesossicolico.

Terapia farmacologica

Negli ultimi 10 anni, grazie ai notevoli progressi nella comprensione della fisiopatologia dell'amiloidosi TTR-relata, sono stati studiati diversi agenti farmacologici che agiscono in vari punti del processo patologico (Figura 2):

1. blocco della sintesi epatica della TTR,
2. stabilizzazione del tetramero di TTR,
3. promozione della rimozione dei depositi di amiloide dai tessuti.

Blocco della sintesi epatica della transtiretina. Il blocco della sintesi di TTR a livello epatico può essere raggiunto interferendo o bloccando l'RNA messaggero (mRNA), evitando perciò che questo venga tradotto in proteina all'interno dei ribosomi. Due agenti sono attualmente in fase di studio per questa strategia: i siRNA e gli oligonucleotidi antisenso.

Questa strategia terapeutica è in grado di prevenire la produzione sia di TTR "wild-type" sia di TTR mutata ed essere quindi un potenziale trattamento per entrambi i tipi di amiloidosi TTR-relata.

Small interfering RNA. I (siRNA) sono una classe di molecole di RNA a doppio filamento composte da 21-23 paia di basi di lunghezza. I siRNA svolgono molti ruoli, grazie alla possibilità di interferire con l'espressione di specifici geni con sequenza nucleotidica complementare.

ALN-TTR01 e ALN-TTR02 (Patisiran) sono formulazioni di prima e seconda generazione di nanoparticelle lipidiche contenenti siRNA, le quali, dopo somministrazione parenterale, vengono captate dagli epatociti grazie al recettore per le LDL e rilasciati nel citoplasma. Ogni formulazione contiene un siRNA identico che si lega ad una sequenza conservata nella regione 3' non tradotta dell'mRNA della TTR, bloccando così la sintesi della proteina sia mutata sia "wild-type". Nello studio di Coelho et al.[1] è stata riscontrata una soppressione dei livelli sierici di TTR >80%, in assenza di alterazioni dei valori di tiroxina circolante. Nel corso del 2014 verrà intrapresa la fase III dello studio condotto su soggetti con amiloidosi cardiaca TTR-relata.

Oligonucleotidi antisenso. Gli oligonucleotidi antisenso sono oligonucleotidi sintetici a singolo filamento, composti da circa 20 nucleotidi, progettati per essere complementari a una specifica regione di un mRNA target. Il legame degli oligonucleotidi antisenso all'mRNA bersaglio attiva un enzima endogeno denominato RNasi H1 che degrada l'mRNA, impedendo così la produzione della proteina target[30].

ISIS-TTRrx è un oligonucleotide sintetico di seconda generazione che, somministrato per via sottocutanea (1 volta/settimana) si lega all'mRNA della TTR, lo degrada e previene pertanto la sua traduzione in proteina. Questo farmaco è stato testato in uno studio di fase I su volontari sani, documentando una riduzione dei livelli di TTR >90% dopo 4 settimane di terapia ed è attualmente in corso uno studio di fase III per valutarne la sicurezza e l'efficacia[31].

Stabilizzazione del tetramero di transtiretina. Come è noto, la TTR è un trasportatore secondario della tiroxina (T4). È stato riscontrato che più del 95% delle molecole di TTR circolante presentano i siti di legame per T4 liberi: le molecole stabilizzatrici del tetramero della TTR sono piccole molecole che svolgono la loro azione legandosi a questi siti ed impedendo la frammentazione della proteina in monomeri, precursori dei depositi fibrillari.

- Copyright - Il Pensiero Scientifico Editore downloaded by IP 52.15.59.163 Mon, 29 Apr 2024, 14:44:14

Numerose molecole sono state studiate con questa finalità e ad oggi due farmaci hanno raggiunto la fase clinica di studio: il tafamidis e il diflunisal.

Tafamidis. Il tafamidis è una piccola molecola stabilizzatrice che è stata inizialmente studiata in un trial multicentrico randomizzato (farmaco vs placebo) in pazienti con FAP Val30Met e neuropatia allo stadio I[32]. Sebbene l'endpoint primario dello studio (correlato alla scala NIS-LL che qualifica le funzioni sensitivo-motorie e i riflessi degli arti inferiori) non sia stato raggiunto, è stato documentato un beneficio clinico statisticamente significativo nei pazienti del gruppo sottoposto al trattamento, che hanno portato a termine il protocollo, durato 18 mesi. Pertanto, sulla base di tali dati il farmaco è stato approvato in Europa per i pazienti con FAP e neuropatia in stadio iniziale.

Recentemente è stata analizzata la sopravvivenza nei pazienti affetti da FAP Val30Met e non-Val30Met trattati con il farmaco ed è stato documentato un incremento della sopravvivenza stimata rispetto alla storia naturale della malattia nota dalla letteratura[33].

Inoltre è in corso uno studio in aperto con tafamidis in pazienti con cardiomiopatia TTR-relata (sia SSA che ATTRm); ad un'analisi *ad interim* il farmaco è stato ben tollerato[34].

Per valutare l'efficacia del farmaco nell'amiloidosi cardiaca (ATTRm e SSA) il tafamidis verrà studiato in un trial multicentrico randomizzato che ha come endpoint primario la sopravvivenza libera da eventi e da ospedalizzazione per scompenso cardiaco durante 30 mesi di follow-up.

Diflunisal. Il diflunisal è un antinfiammatorio non steroideo usato in passato in ambito reumatologico che, legandosi alle molecole della TTR nativa, ne impedisce il "misfolding"[35]. Il farmaco è stato studiato nei pazienti con FAP in un trial multicentrico randomizzato che ha raggiunto l'endpoint primario di riduzione della progressione della neuropatia[36]. Gli effetti clinici della terapia persistono anche dopo 2 anni di trattamento, come evidenziato dallo studio di Sekijima et al.[37].

Castano et al.[38] hanno condotto uno studio di 13 pazienti con cardiomiopatia amiloidotica TTR-relata a cui veniva somministrato diflunisal 250 mg bid. Durante un follow-up di 1 anno non si sono verificati ricoveri per scompenso cardiaco; non sono stati segnalati sanguinamenti gastrointestinali ma in alcuni casi si è documentata una lieve riduzione del filtrato glomerulare. Da questo piccolo studio è emersa una buona tolleranza del farmaco anche in pazienti con cardiomiopatia, ma la somministrazione deve essere attentamente monitorata.

Promozione della rimozione dei depositi di amiloide dai tessuti. Attualmente sono state proposte soluzioni terapeutiche volte a promuovere la rimozione delle fibrille di amiloide già depositate nei tessuti, a prescindere dall'eziologia. Sono stati studiati diversi agenti farmacologici diretti sia contro le fibrille di proteine precursori che contro altri componenti presenti nei depositi, quali calcio, glicosamminoglicani e componente sierica P dell'amiloide (SAP).

L'antibiotico doxiciclina e l'acido biliare taurodesossicolico (TUDCA) sono stati testati in topi transgenici per mutazione amiloidogeniche della TTR e si è evidenziata una riduzione dei depositi tissutali di amiloide[39,40]. La combinazione sembra avere un'azione sinergica agendo su diversi step dell'amiloidogenesi e del danno tissutale: la doxicicilina è capace di destrutturare le fibrille facilitandone il riassorbimento, mentre il TUDCA riduce la tossicità degli aggregati prefibrillari senza un effetto significativo sulle fibrille mature.

Basandosi sui dati ottenuti dagli studi su animali è stato condotto uno studio di fase II in aperto su 40 pazienti con FAP a cui è stata somministrata l'associazione di doxiciclina (100 mg x 2/die) e TUDCA. L'analisi intermedia sui primi 20 pazienti arruolati ha mostrato un'assenza di progressione clinica basata sugli endpoint cardiaci (ecocardiogramma, NT-proBNP e classe NYHA) e neurologici (scala NIS-LL)[41].

Al Brigham and Women's Hospital di Boston è in corso, inoltre, un trial in aperto con l'utilizzo della stessa associazione farmacologica in pazienti con amiloidosi cardiaca TTR-relata (ATTRm e SSA). È previsto un follow-up di 18 mesi con valutazione ecocardiografica della progressione clinica in termini di "strain" longitudinale[42].

Ad oggi non sono in progetto trial randomizzati controllati con placebo che testino tale strategia terapeutica in pazienti con amiloidosi da TTR.

La SAP è una glicoproteina plasmatica che si trova nei depositi di amiloide, stabilizza le fibrille e ritarda la loro degradazione e rimozione[43]. Per questo sono stati studiati anticorpi anti-SAP con lo scopo di rimuovere tale componente dai depositi, facilitando quindi i meccanismi endogeni di clearance delle fibrille. Questi anticorpi sono stati testati su modelli animali e su pazienti con amiloidosi con dati incoraggianti[44,45]. Uno studio che valuta la farmacocinetica e l'efficacia di due anticorpi anti-SAP in pazienti con SSA inizierà a luglio 2014.

CONCLUSIONI

L'aumentata comprensione dei meccanismi fisiopatologici dell'amiloidosi correlata alla TTR ha consentito di progettare una serie di interventi personalizzati che sono attualmente oggetto di studi clinici di fase II e III. Quella che fino a non molti anni fa era considerata una malattia inesorabilmente progressiva e letale sta auspicabilmente diventando una malattia trattabile e forse anche curabile.

RIASSUNTO

L'amiloidosi transtiretino-relata è una patologia causata dalla deposizione in diversi tessuti di fibre insolubili derivate da un alterato ripiegamento della transtiretina, proteina prodotta principalmente dal fegato. Nella forma ereditaria della malattia (ATTRm) il "misfolding" si verifica in seguito a una mutazione puntiforme del gene della transtiretina. L'ATTRm si può manifestare con diversi fenotipi: prevalentemente neurologico, con esclusivo interessamento cardiaco oppure misto. Viceversa, nella forma senile avviene la deposizione di transtiretina non mutata ed il quadro clinico è dominato dalla cardiomiopatia. A tutt'oggi l'amiloidosi cardiaca è spesso sottodiagnosticata poiché l'ampia eterogeneità clinica rende particolarmente difficile la diagnosi. Fino a qualche anno fa non esistevano trattamenti farmacologici specifici se non le terapie sintomatiche per i disordini neurologici e cardiologici. L'unica terapia per l'ATTRm, volta a bloccare la progressione della patologia era il trapianto ortotopico di fegato.

Questa rassegna propone una visione d'insieme dei nuovi agenti farmacologici emergenti per l'amiloidosi transtiretino-relata che hanno come target varie fasi del processo amiloidogenico (blocco della sintesi epatica della transtiretina, stabilizzazione del tetramero e promozione della clearance dei depositi di amiloide).

Parole chiave. Amiloidosi; Cardiomiopatia; Terapia; Transtiretina.

- Copyright - Il Pensiero Scientifico Editore downloaded by IP 52.15.59.163 Mon, 29 Apr 2024, 14:44:14

BIBLIOGRAFIA

1. Coelho T, Adams D, Silva A, et al. Safety and efficacy of RNAi therapy for transthyretin amyloidosis. N Engl J Med 2013;369:819-29.

2. Falk RH, Dubrey SW. Amyloid heart disease. Prog Cardiovasc Dis 2010;52:347-61.

3. Shah KB, Inoue Y, Mehra MR. Amyloidosis and the heart: a comprehensive review. Arch Intern Med 2006;166:1805-13.

4. Dubrey SW, Hawkins PN, Falk RH. Amyloid diseases of the heart: assessment, diagnosis, and referral. Heart 2011;97:75-84.

5. Rapezzi C, Merlini G, Quarta CC, et al. Systemic cardiac amyloidoses: disease profiles and clinical courses of the 3 main types. Circulation 2009;120:1203-12.

6. Benson MD, Kincaid JC. The molecular biology and clinical features of amyloid neuropathy. Muscle Nerve 2007;36:411-23.

7. Sekijima Y. Recent progress in the understanding and treatment of transthyretin amyloidosis. J Clin Pharm Ther 2014;39: 225-33.

8. Rapezzi C, Quarta CC, Obici L, et al. Disease profile and differential diagnosis of hereditary transthyretin-related amyloidosis with exclusively cardiac phenotype: an Italian perspective. Eur Heart J 2013;34:520-8.

9. Ando Y, Coelho T, Berk JL, et al. Guideline of transthyretin-related hereditary amyloidosis for clinicians. Orphanet J Rare Dis 2013;8:31.

10. Rapezzi C, Longhi S, Milandri A, et al. Cardiac involvement in hereditary-transthyretin related amyloidosis. Amyloid 2012;19(Suppl 1):16-21.

11. Rapezzi C, Quarta CC, Riva L, et al. Transthyretin-related amyloidoses and the heart: a clinical overview. Nat Rev Cardiol 2010;7:398-408.

12. Quarta CC, Borghi C, Perlini S, et al. A simple voltage/mass index improves diagnosis of cardiac amyloidosis in patients with unexplained left ventricular "hypertrophy": an electrocardiographic and echocardiographic study of more than 500 patients [abstract]. Circulation 2010;122:A16852.

13. Carroll JD, Gaasch WH, McAdam KP. Amyloid cardiomyopathy: characterization by a distinctive voltage/mass relation. Am J Cardiol 1982;49:9-13.

14. Sun JP, Stewart WJ, Yang XS, et al. Differentiation of hypertrophic cardiomyopathy and cardiac amyloidosis from other causes of ventricular wall thickening by two-dimensional strain imaging echocardiography. Am J Cardiol 2009;103:411-5.

15. Quarta CC, Solomon SD, Uraizee I, et al. Left ventricular structure and function in transthyretin-related versus light-chain cardiac amyloidosis. Circulation 2014;129: 1840-9.

16. Selvanayagam JB, Hawkins PN, Paul B, Myerson SG, Neubauer S. Evaluation and management of the cardiac amyloidosis. J Am Coll Cardiol 2007;50:2101-10.

17. Koyama J, Davidoff R, Falk RH. Longitudinal myocardial velocity gradient derived from pulsed Doppler tissue imaging in AL amyloidosis: a sensitive indicator of systolic and diastolic dysfunction. J Am Soc Echocardiogr 2004;17:36-44.

18. Phelan D, Collier P, Thavendiranathan P, et al. Relative apical sparing of longitudinal strain using two-dimensional speckle tracking echocardiography is both sensitive and specific for the diagnosis of cardiac amyloidosis. Heart 2012;98:1442-8.

19. Maceira AM, Joshi J, Prasad SK, et al. Cardiovascular magnetic resonance in cardiac amyloidosis. Circulation 2005;111:186-93.

20. Glaudemans AW, Slart RH, Zeebregts CJ, et al. Nuclear imaging in cardiac amyloidosis. Eur J Nucl Med Mol Imaging 2009; 36:702-14.

21. Rapezzi C, Quarta CC, Guidalotti PL, et al. Usefulness and limitations of 99mTc-3,3-diphosphono-1,2-propanodicarboxylic acid scintigraphy in the aetiological diagnosis of amyloidotic cardiomyopathy. Eur J Nucl Med Mol Imaging 2011;38:470-8.

22. Rapezzi C, Quarta CC, Guidalotti PL, et al. Role of (99m)Tc-DPD scintigraphy in diagnosis and prognosis of hereditary transthyretin-related cardiac amyloidosis. JACC Cardiovasc Imaging 2011;4:659-70.

23. Rapezzi C, Perugini E, Salvi F, et al. Phenotypic and genotypic heterogeneity in transthyretin-related cardiac amyloidosis: towards tailoring of therapeutic strategies? Amyloid 2006;13:143-53.

24. Herlenius G, Wilczek HE, Larsson M, Ericzon BG; Familial Amyloidotic Polyneuropathy World Transplant Registry. Ten years of international experience with liver transplantation for familial amyloidotic polyneuropathy: results from the Familial Amyloidotic Polyneuropathy World Transplant Registry. Transplantation 2004;77:64-71.

25. Arpesella G, Chiappini B, Marinelli G, et al. Combined heart and liver transplantation for familial amyloidotic polyneuropathy. J Thorac Cardiovasc Surg 2003;125: 1165-6.

26. Kristen AV, Dengler TJ, Hegenbart U, et al. Prophylactic implantation of cardioverter-defibrillator in patients with severe cardiac amyloidosis and high risk for sudden cardiac death. Heart Rhythm 2008;5:235-40.

27. Sharma P, Perri RE, Sirven JE, et al. Outcome of liver transplantation for familial amyloidotic polyneuropathy. Liver Transpl 2003;9:1273-80.

28. Wilczek HE, Larsson M, Ericzon BG. Long-term data from the Familial Amyloidotic Polyneuropathy World Transplant Registry (FAPWTR). Amyloid 2011;18(Suppl 1):193-5.

29. Okamoto S, Wixner J, Ericzon BG, et al. Prognostic value of pre-transplant cardiomyopathy in Swedish liver transplanted patients for familial amyloidotic polyneuropathy. Amyloid 2011;18(Suppl 1):171-3.

30. Malik R, Roy I. Making sense of therapeutics using antisense technology. Expert Opin Drug Discov 2011;6:507-26.

31. Ackermann EJ, Guo S, Booten S, et al. Clinical development of an antisense therapy for the treatment of transthyretin-associated polyneuropathy. Amyloid 2012; 19(Suppl 1):43-4.

32. Coelho T, Maia LF, Martins da Silva A, et al. Tafamidis for transthyretin familial amyloid polyneuropathy: a randomized, controlled trial. Neurology 2012;79:785-92.

33. Merlini G, Waddington-Cruz M, Stewart M, et al. Survival in patients with transthyretin familial amyloid polyneuropathy receiving tafamidis treatment [abstract]. In: Abstracts of the XIVth International Symposium on Amyloidosis. Indianapolis, April 27-May 1, 2014: OP-65. http://www.amyloidosis.nl/indpls/XIVth%20International%20Symposium%20on%20Amyloidosis%20Book.pdf [accessed June 4, 2014].

34. Maurer MS, Judge DP, Rosas GR, et al. Interim analysis of long-term, open-label tafamidis treatment in transthyretin amyloid cardiomyopathy after up to 5 years of treatment [abstract]. In: Abstracts of the XIVth International Symposium on Amyloidosis. Indianapolis, April 27-May 1, 2014: OP-66. http://www.amyloidosis.nl/indpls/XIVth%20International%20Symposium%20on%20Amyloidosis%20Book.pdf [accessed June 4, 2014].

35. Sekijima Y, Dendle MA, Kelly JW. Orally administered diflunisal stabilizes transthyretin against dissociation required for amyloidogenesis. Amyloid 2006;13:236-49.

36. Berk JL, Suhr OB, Obici L, et al. Repurposing diflunisal for familial amyloid polyneuropathy: a randomized clinical trial. JAMA 2013;310:2658-67.

37. Sekijima Y, Tojo K, Morita H, et al. Safety and efficacy of long-term diflunisal administration in familial amyloid polyneuropathy – Summary of ten years therapeutic experience [abstract]. In Abstracts of the XIVth International Symposium on Amyloidosis. Indianapolis, April 27-May 1, 2014: OP-70. http://www.amyloidosis.nl/indpls/XIVth%20International%20Symposium%20on%20Amyloidosis%20Book.pdf [accessed June 4, 2014].

38. Castano A, Helmke S, Alvarez J, Delisle S, Maurer MS. Diflunisal for ATTR cardiac amyloidosis. Congest Heart Fail 2012;18: 315-9.

39. Cardoso I, Saraiva MJ. Doxycycline disrupts transthyretin amyloid: evidence from studies in a FAP transgenic mice model. FASEB J 2006;20:234-9.

- Copyright - Il Pensiero Scientifico Editore downloaded by IP 52.15.59.163 Mon, 29 Apr 2024, 14:44:14

40. Cardoso I, Martins D, Ribeiro T, Merlini G, Saraiva MJ. Synergy of combined doxycycline/TUDCA treatment in lowering transthyretin deposition and associated biomarkers: studies in FAP mouse models. J Transl Med 2010;8:74.
41. Obici L, Cortese A, Lozza A, et al. Doxycycline plus tauroursodeoxycholic acid for transthyretin amyloidosis: a phase II study. Amyloid 2012;19(Suppl 1):34-6.
42. Hanna M. Novel drugs targeting transthyretin amyloidosis. Curr Heart Fail Rep 2014;11:50-7.
43. Hohenester E, Hutchinson WL, Pepys MB, Wood SP. Crystal structure of a decameric complex of human serum amyloid P component with bound dAMP. J Mol Biol 1997;269:570-8.
44. Botto M, Hawkins PN, Bickerstaff MC, et al. Amyloid deposition is delayed in mice with targeted deletion of the serum amyloid P component gene. Nat Med 1997;3:855-9.
45. Bodin K, Ellmerich S, Kahan MC, et al. Antibodies to human serum amyloid P component eliminate visceral amyloid deposits. Nature 2010;468:93-7.